

LESIONES DE MICOTOXINAS EN POLLOS DETECTADAS EN MATADEROS



SPECIAL NUTRIENTS, INC.

EL ESPECIALISTA EN MICOTOXINAS

www.mycotoxin.com

INTRODUCCIÓN

Tradicionalmente, la presencia de micotoxinas capaces de causar daño en la producción animal ha sido demostrada mediante la detección de ciertos niveles en ingredientes y / o raciones. Dado que esta técnica tiene muchas limitaciones, la histopatología ha sido usada en muchas ocasiones para demostrar que estos agentes tóxicos afectan a las aves. Aquí proponemos un enfoque práctico para demostrar su presencia en granjas comerciales. Siguiendo este procedimiento, las empresas avícolas serán capaces de determinar si las micotoxinas identificadas en el alimento están causando daño y si las medidas preventivas adoptadas (aditivos anti-micotoxinas, inhibidores de hongos, manejo de silos, etc.) son eficaces. La siguiente tabla incluye algunos de los órganos que deben ser evaluados semanalmente o

mensualmente. Es importante destacar, que incluso los secuestrantes de micotoxinas más eficientes disponibles en el mercado, no adsorben el 100% de las micotoxinas presentes en la alimento; por lo tanto, es posible detectar cierto grado de lesiones cuando las micotoxinas están presentes. Por lo menos 200 a 300 aves recién faenadas deben ser examinadas periódicamente y algunas muestras de tejidos deben ser evaluadas histopatológicamente. Si es posible, se debiera incluir en la siguiente tabla, la evaluación de la bolsa de Fabricio, pues ofrecerá información importante sobre el estado del sistema inmune. Además de los órganos que figuran a continuación, el desempeño productivo de las parvadas debe tenerse en cuenta al evaluar la presencia de micotoxinas.

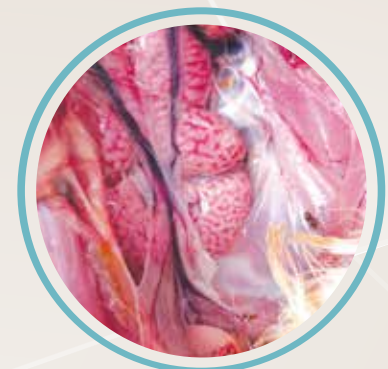EVALUACION		
ORGANO	LESION	CAUSA
Cavidad oral	Úlceras, placas	T2 / MAS / DAS
Molleja	Erosión, úlcera	
Proventrículo	Agrandamiento	Ácido Ciclopiazónico
Hígado	Palidez, graso, friable	Aflatoxina
Vesícula biliar	Contenido pálido (bilis)	
Pechuga / ala / muslo	Magulladuras / hemorragias	
Riñón	Inflamación, depósitos de urato	Ocratoxina

DEPÓSITOS DE URATO Y RIÑONES INFLAMADOS

Cuando los uratos están presente, aparecen como granos de arena o piedrecillas ubicadas en el interior del riñón.

CAUSAS

- ▶ Falta de agua de bebida.
- ▶ Niveles excesivos de carbonato de calcio en el alimento.
- ▶ Cepas nefropatogénicas de bronquitis infecciosa. Gray, Holte y Florida 88. Recientemente, nuevas cepas chinas como QX y Q1 identificadas en China, Europa y Latinoamérica.
- ▶ Ocratoxina.



Riñones con depósitos de urato.

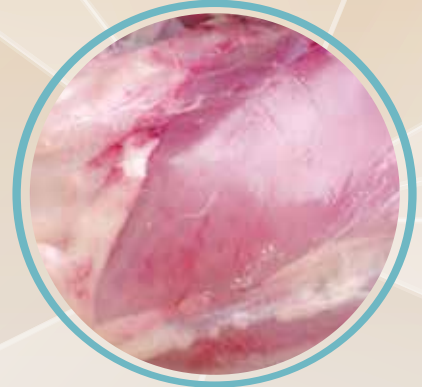MAGULLADURAS

Consiste en la presencia de una lesión menor en los músculos y/o en el tejido subcutáneo, como resultado de la ruptura de pequeños vasos sanguíneos (capilares). El color de la magulladura puede indicar si la lesión es reciente (rojo oscuro, azul o negro) o de más tiempo (verdoso o amarillento).

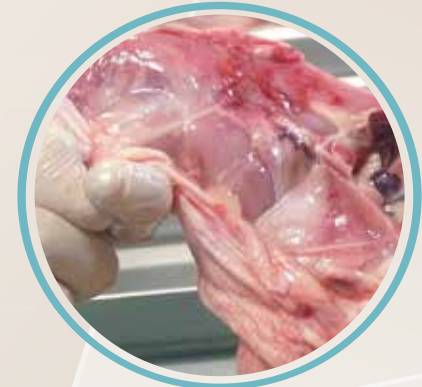CAUSAS

- ▶ Aflatoxina.
- ▶ Enfermedad de Gumboro.
- ▶ Virus de la anemia infecciosa aviar.
- ▶ Aturdimiento o sangrado inapropiado durante el sacrificio.
- ▶ Alta densidad (aves / m² en la granja).
- ▶ Recogida incorrecta de los pollos antes de transportarlos al matadero.
- ▶ Intoxicación con sulfas.
- ▶ Deficiencia de vitamina K.

Magulladuras recientes en la pechuga de un pollo de 34 días de edad.

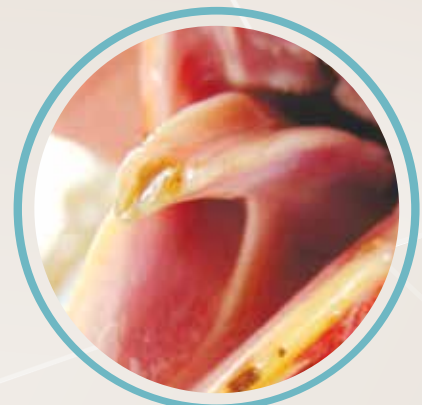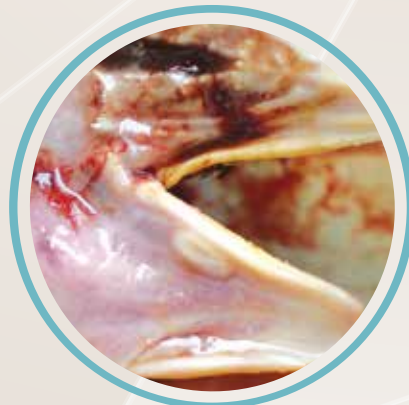

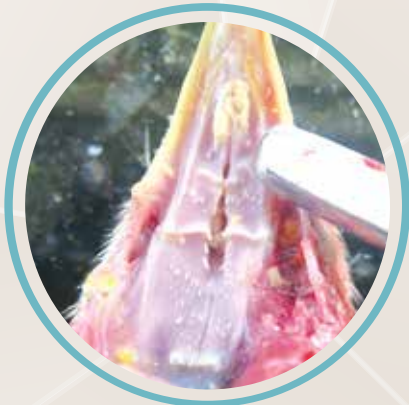
Magulladuras recientes en el muslo de un pollo de 32 días de edad.



LESIONES ORALES

Presentes en la boca como placas amarillentas o blanquecinas de leves a severas y úlceras localizadas en el paladar, lengua, piso de la boca, apertura de conductos salivales y en los márgenes interiores del pico. El proceso de cicatrización puede dejar sólo una cicatriz menor en el tejido de la zona afectada. En casos severos, se presenta necrosis en la punta de la lengua o en todo el órgano. Esta lesión se produce principalmente por la toxina T-2, DAS y / o MAS; pertenecientes al grupo de los tricoticenos (toxinas del género *Fusarium*). La toxina HT-2, un metabolito de la toxina T-2, también podría ser responsable de esta lesión.

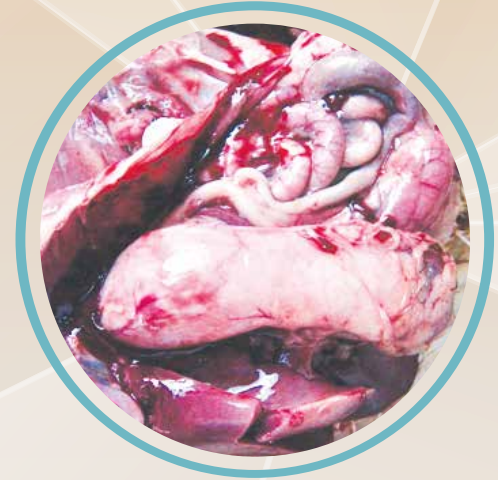

PROVENTRICULITIS / PROVENTRICULOSIS

Consiste en la inflamación o agrandamiento del proventrículo. Se asocia con una alta incidencia de Salmonelosis y otras zoonosis.

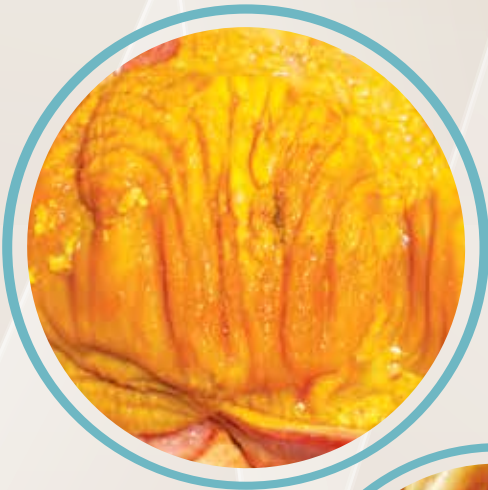CAUSAS

- ▶ Virus de la proventriculitis infecciosa asociado con la enfermedad de Gumboro.
- ▶ Virus de la enfermedad de Marek.
- ▶ Reovirus.
- ▶ Aminas biogénicas (harinas de sangre, plumas, carne y huesos).
- ▶ Ácido Ciclopiazónico (micotoxina).



EROSIÓN DE MOLLEJA

Caracterizada por un daño superficial a profundo de la capa queratinizada del órgano.



CAUSAS

- ▶ Micotoxinas (tricoticonos).
- ▶ Aminas biogénicas (harinas de sangre, plumas, carne y huesos).
- ▶ Permanencia prolongada de los pollitos en la nacedora después de la eclosión.
- ▶ Harina de pescado.
- ▶ Sulfato de cobre.
- ▶ Adenovirus.
- ▶ Ayuno en pollitos.

MICOTOXINAS CAUSANTES DE EROSIÓN

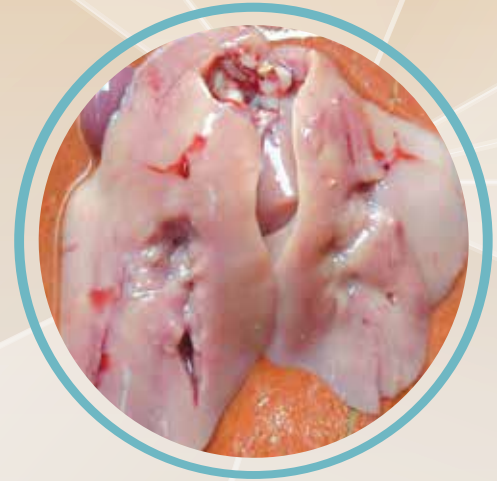- ▶ Toxina T-2.
- ▶ MAS (monoacetoxiscirpenol).
- ▶ DAS (diacetoxiscirpenol).
- ▶ HT-2 (metabolito de la toxina T-2).

HÍGADOS PÁLIDOS, AMARILLENOS Y / O GRASOS

Normalmente el hígado de aves jóvenes sanas tiene un color marrón con una textura compacta. Cuando las micotoxinas están presentes, los hígados se ven amarillentos y/o pálidos con una textura friable.

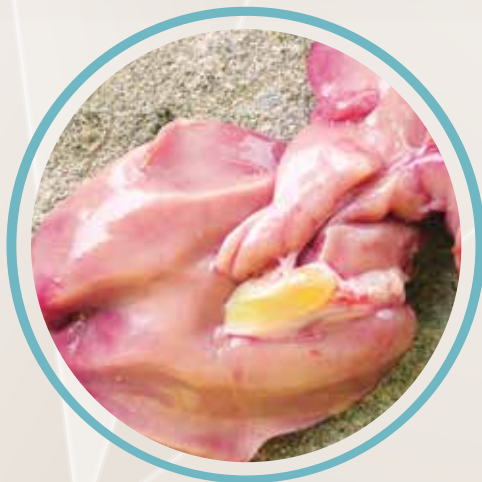CAUSAS

- ▶ Aflatoxina.
- ▶ Ayuno antes del sacrificio:
 - ✓ Pollos sin ayunar muestran hígados más claros debido a una mayor concentración de lípidos.
 - ✓ Pollos en ayuno durante 12 horas o más muestran hígados oscuros debido a un contenido más bajo de lípidos.
- ▶ Síndrome de riñón e hígado graso, asociado con la deficiencia de biotina.
- ▶ Deficiencia de colina.
- ▶ Mala calidad de aceites o grasas en la dieta de pollos.

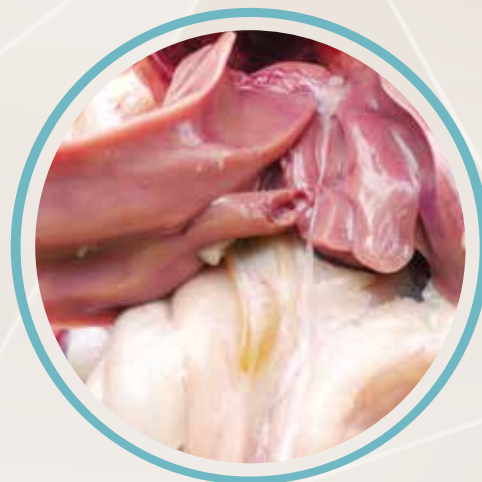

BILIS PÁLIDA

Generalmente la aflatoxicosis puede causar este tipo de lesión como consecuencia de los daños producidos en el hígado, que deteriora su capacidad de producir sales biliares de una concentración adecuada.



Pollos de 28 y 32 días de edad con bilis.



Referencia: Contreras, M. "Identificación de lesiones asociadas con micotoxinas en mataderos". Avinews América Latina. No. 2, Septiembre 2015.

¿Cumple su aditivo anti-micotoxinas con los requerimientos básicos de un producto capaz de ofrecer POS?

Copyright September 2016. Special Nutrients, Inc. All Rights Reserved.

Protección de  rganos Susceptibles			
Micotoxina	Organo	MYCOAD	MYCOAD AZ
Aflatoxina	Hígado	SI	NO
Ocratoxina	Riñón	SI	NO
Toxina T-2	Lesión oral	SI	SI
Fumonisina	Corazón / Pulmón / Hígado	SI	SI*
Zearalenona	Reproducción	N/A	SI
DON	Hígado	N/A	SI
Características		MYCOAD	MYCOAD AZ
Dosis <i>in vivo</i> con resultados POS		2.5 Kg. / TM	1 kg / TM
Dosis comercial recomendada		2.5 kg / TM	1 kg / TM
Arcilla siempre obtenida de la misma mina		SI	SI
Aprobado en Texas, USA, contra Aflatoxina		SI	N/A
Aprobado contra aflatoxina en la Unión Europea. Regulación #1831 / 2003 (1m 588)		SI	N/A
Absorción de ENDOTOXINAS		N/A	SI
Número de micotoxinas, donde la efectividad a sido aprobada por LAMIC y otras instituciones		4	4
Diferentes tipos de animales que la efectividad a sido aprobada <i>in vivo</i>		6	5
Absorción de nutrientes		NO	NO
Eficacia <i>in vitro</i> evaluada cada:		100 TM	18 TM

* Prueba efectuada con 4 Kg. de producto y 30,000 ppb de Fumonisina
N/A= NO APLICA

MYCOAD = Cobind, Toxfree Standard
MYCOAD AZ = Cobind AZ, Toxfree



SPECIAL NUTRIENTS, INC.
EL ESPECIALISTA EN MICOTOXINAS
www.mycotoxin.com